PneumoAtual

Radiografia simples do tórax:
incidências, aspectos técnicos e sistematização da análise

Gustavo de Souza Portes Meirelles[1]

1 – Doutor em Radiologia pela Escola Paulista de Medicina – UNIFESP

1 – Introdução

A radiografia simples do tórax é um dos exames radiológicos mais utilizados na prática médica. Seu baixo custo, aliado à facilidade de realização e grande disponibilidade, fazem com que este método seja muito freqüente em serviços ambulatoriais, enfermarias hospitalares e centros de terapia intensiva.

Apesar de ser um exame comum, não é raro nos depararmos com radiografias de tórax realizadas com técnica inadequada ou com incidências insuficientes. O objetivo desta revisão é abordar as incidências empregadas, além dos aspectos técnicos e da sistematização da análise da radiografia simples do tórax.

2 – Incidências utilizadas na radiografia do tórax

2.1 – Póstero-anterior (PA)

Esta é a incidência mais utilizada na radiografia simples do tórax. Como os raios X são divergentes, para que as estruturas não sofram uma magnificação excessiva, é necessária uma distância mínima para a sua realização, da ordem de 1,50 m. A distância ideal é de 1,80 m (figura 1).

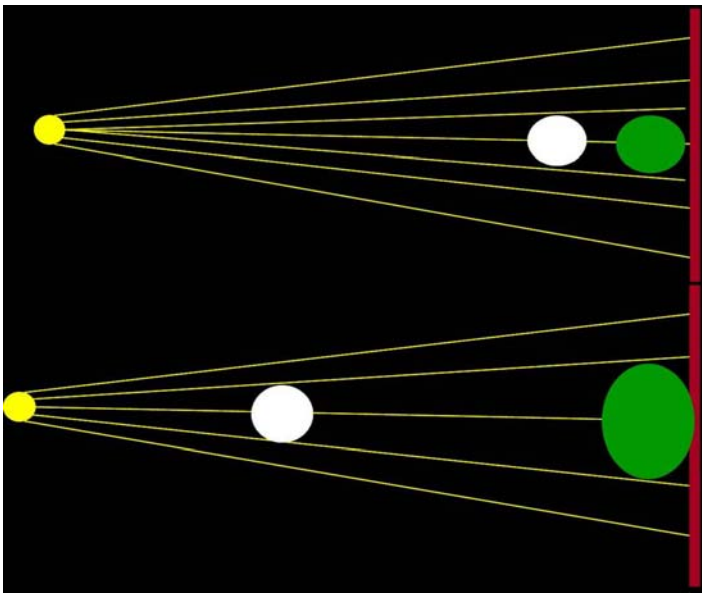

Figura 1. Como os raios X são divergentes, é sempre necessário colocar o objeto a ser estudado (círculo branco) o mais próximo possível do filme (linha vermelha à direita). A imagem radiográfica (círculo verde) será mais fidedigna com o objeto próximo ao filme, Como demonstrado no esquema superior, e será magnificada (esquema inferior) caso o objeto esteja distante do filme e próximo do foco de emissão de raios X (em amarelo).

Os feixes de raios X entram posteriormente, pelas costas do paciente, e a porção anterior do tórax encontra-se em contato com o filme radiológico. Esta posição, demonstrada na figura 2, é realizada por dois motivos: evita a magnificação do coração, que, por ser anterior, fica perto do filme; possibilita o posicionamento dos ombros de tal forma que a escápula fique fora do filme.

Figura 2. Posicionamento adequado do paciente para a radiografia de tórax em PA. As escápulas ficam fora do campo, o feixe de raios X entra posteriormente e a porção anterior do tórax fica em contato com o filme radiológico.

A figura 3 demonstra uma radiografia em PA realizada com técnica adequada.

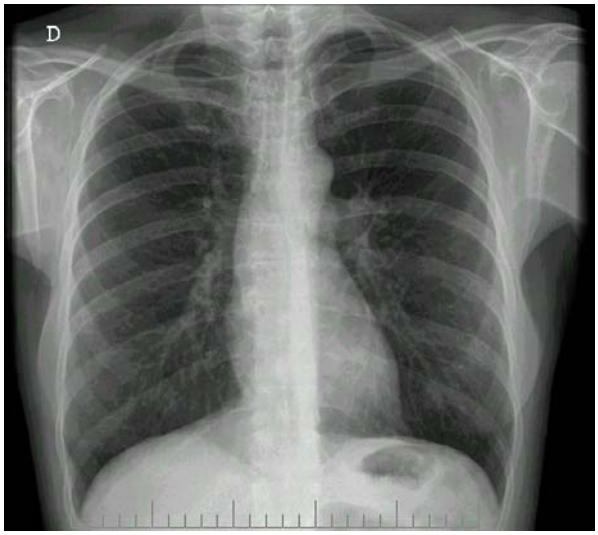

Figura 3. Radiografia do tórax em PA com técnica adequada.

2.2 – Ântero-posterior (AP)

Esta incidência é realizada com a porção posterior do tórax em contato com o filme; o feixe de raios X entra anteriormente. Contudo, como o coração encontra-se longe do filme, ele é magnificado, dificultando a análise do seu tamanho e também dos segmentos pulmonares adjacentes (medial do lobo médio e língula). Realiza-se esta incidência, portanto, apenas em casos especiais, quando o paciente não consegue ficar na

posição ortostática: crianças pequenas e pacientes debilitados ou acamados. A figura 4 demonstra uma radiografia de tórax em AP.

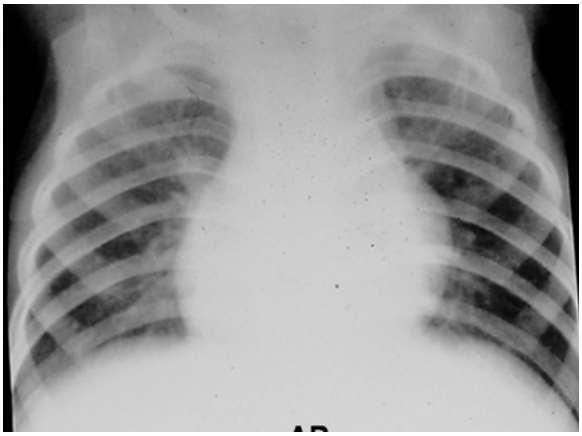

Figura 4. Radiografia do tórax em AP.

2.3 – Perfil

A incidência em perfil deve ser sempre solicitada e realizada, juntamente com a PA. Auxilia bastante na localização e caracterização de lesões. Rotineiramente realiza-se o perfil esquerdo, ou seja, com o lado esquerdo em contato com o filme e com entrada do feixe pela direita (figura 5), para não magnificar o coração. O perfil direito é realizado em casos excepcionais, para avaliação de lesões à direita.

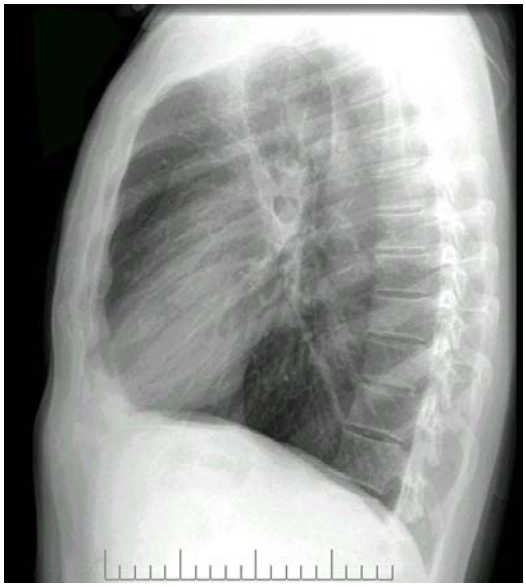

Figura 5. Radiografia do tórax em perfil esquerdo.

2.4 – Ápico-lordótica

O feixe de raios X entra anteriormente e as costas estão em contato com o filme. O paciente assume uma posição em hiperlordose, retirando as clavículas dos campos. Esta incidência tem grande valor para a avaliação dos ápices pulmonares, lobo médio e língula (figura 6).

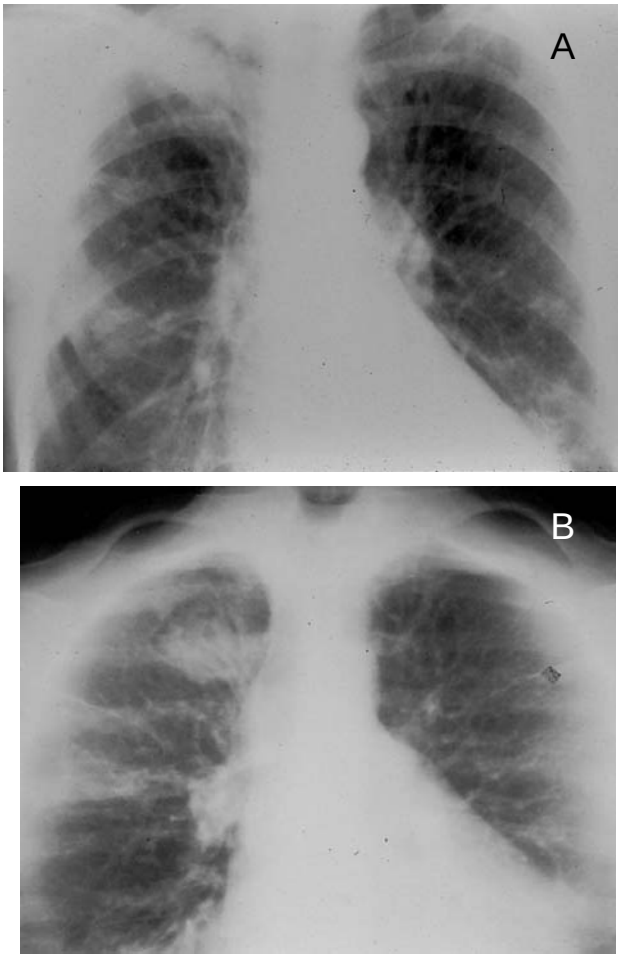

Figura 6. A incidência em PA (A) demonstra tênue opacidade no ápice direito, encoberta pela clavícula. A incidência em ápico-lordótica (B) demonstra que a opacidade corresponde a um nódulo espiculado, compatível com neoplasia pulmonar primária.

2.5 – Decúbito lateral com raios horizontais

Esta incidência se presta basicamente para diferenciação entre derrame e espessamento pleural. O paciente é colocado em decúbito lateral, deitado sobre o hemitórax a ser examinado, e o feixe entra em sentido horizontal (figura 7).

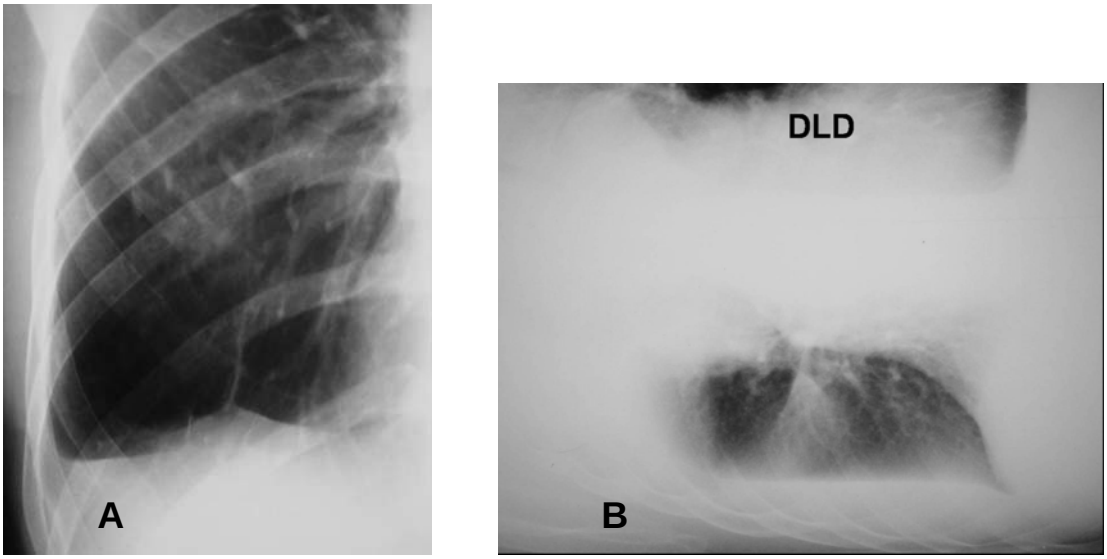

Figura 7. A radiografia simples em PA (A) demonstra obliteração do seio costofrênico lateral direito, que poderia ser decorrente de derrame ou espessamento pleural. A incidência em decúbito lateral (B) mostra claramente o derrame pleural direito, formando nível.

2.6 – Oblíquas

As incidências oblíquas podem ser realizadas para melhor localização ou caracterização de lesões parcialmente encobertas por outras estruturas. A figura 8 demonstra a utilização destas incidências.

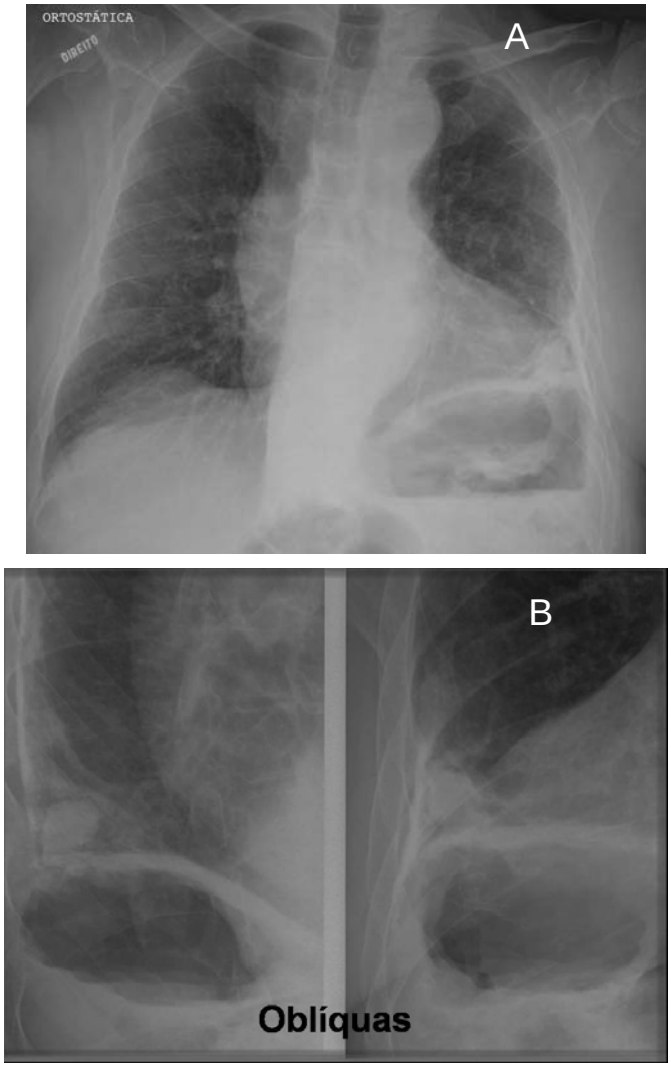

Figura 8. A radiografia simples em PA (A) demonstra nódulo na base esquerda, parcialmente sobreposto ao coração. As incidências oblíquas (B) caracterizam melhor a lesão.

3 – Parâmetros técnicos

Na avaliação da radiografia de tórax, devemos sempre levar em consideração se o exame está:

- com dose de radiação adequada;
- bem inspirado;
- adequadamente centrado.

Dose de radiação

Não é raro encontrarmos exames muito ou pouco penetrados (figura 9). Idealmente, devemos ser capazes de visualizar a sombra da coluna vertebral apenas nas suas porções mais superiores (figura 10). Exames onde a coluna é visualizada na sua totalidade estão muito penetrados, a não ser que tenham sido realizados em filmes especiais, ditos assimétricos, ou com sistema digital, onde é possível a visualização de toda a coluna e das linhas mediastinais (figura 11).

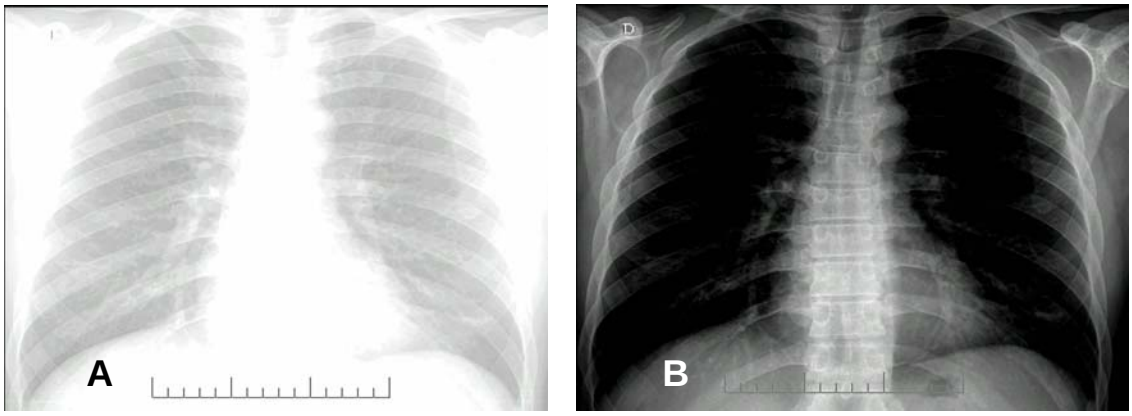

Figura 9. Radiografias pouco (A) e muito (B) penetradas.

Figura 10. Radiografia em PA com dose adequada de radiação.

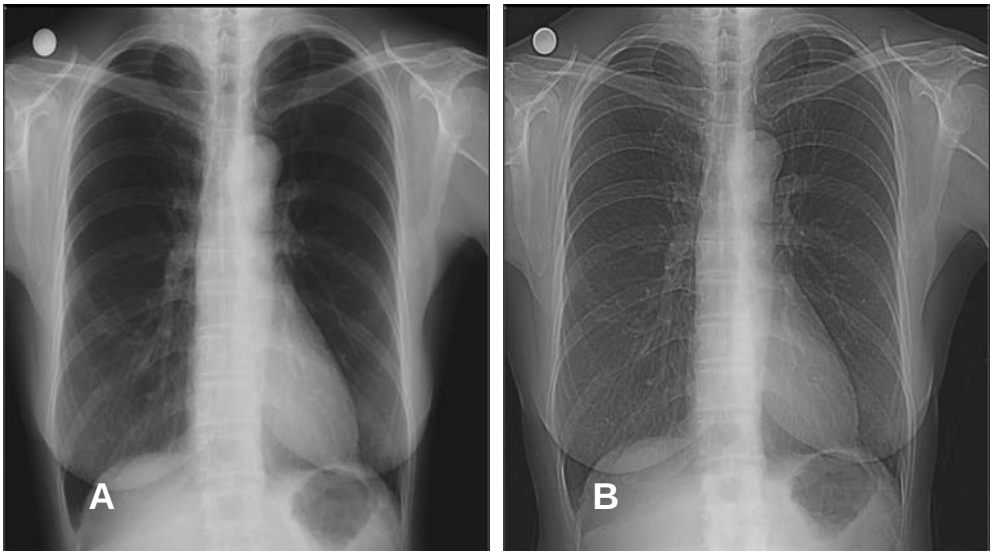

Figura 11. Radiografias realizadas em filme assimétrico (A) e digital (B).

Inspiração correta

O ideal é que o exame seja realizado em apnéia inspiratória máxima. Para sabermos se o exame está bem inspirado, devemos ter de 9 a 11 costelas posteriores projetando-se sobre os campos pulmonares (figura 12).

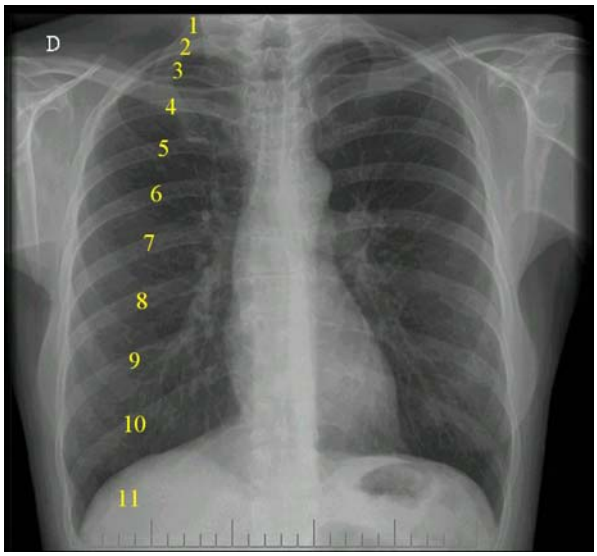

Figura 12. Radiografia em PA em inspiração correta.

Alinhamento

Para que o exame esteja bem centrado, as bordas mediais das clavículas devem estar eqüidistantes do centro da coluna. Além disto, as escápulas devem estar fora do campo. As figuras 13 e 14 mostram exames bem e mal alinhados.

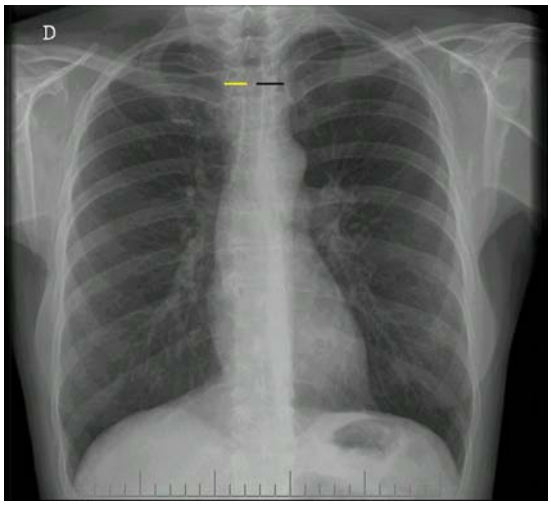

Figura 13. Exame bem alinhado.

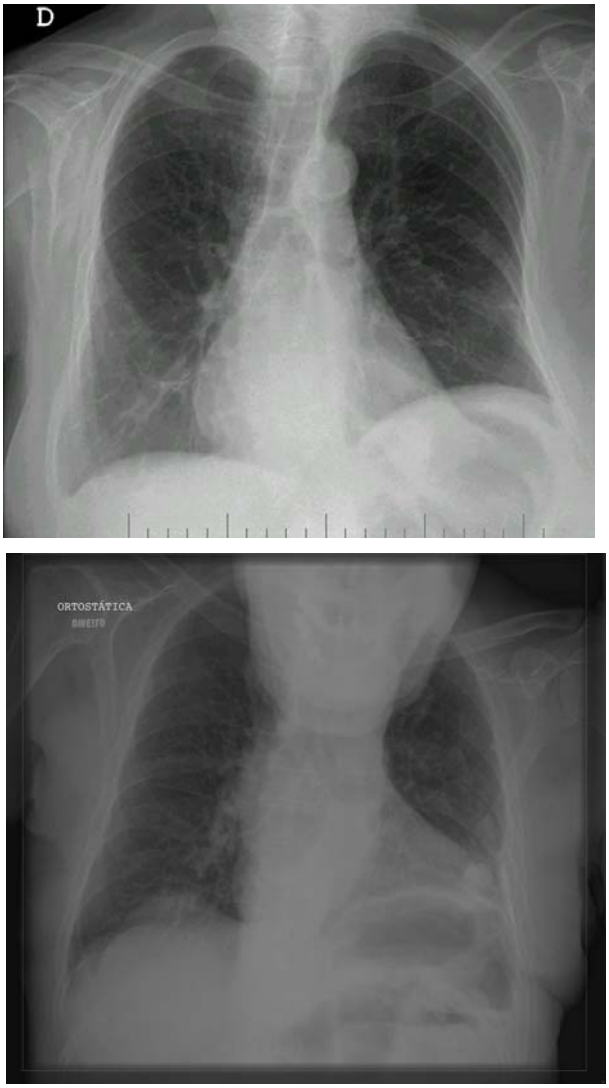

Figura 14. Radiografias mal centradas.

4 – Sistematização da interpretação da radiografia simples do tórax

Na verdade, não há uma “receita de bolo” para a avaliação da radiografia. Cada um tem a sua forma de avaliar o exame, mas uma sistematização deve sempre ser adotada. A sugestão para avaliação é a seguinte:

1. Partes moles: avaliação das mamas, região cervical, supra-escapular, tecido subcutâneo, abdome superior.
2. Ossos: coluna, clavículas, costelas, ombros, esterno.
3. Coração: morfologia e dimensões.
4. Aorta e artérias pulmonares: verificação de anomalias congênitas e aneurismas.
5. Mediastino: alargamentos, pneumomediastino, massas.
6. Hilos: estudo comparativo da morfologia e dimensões.
7. Parênquima pulmonar: nódulos, massas, consolidações, cavidades.

8. Pleura: espessamentos, pneumotórax, derrame pleural.
9. Diafragma: altura, morfologia, estudo comparativo.
10. Seios costofrênicos: verificar se estão livres; em casos duvidosos realizar decúbito lateral.

Leitura recomendada

Dahnert W. Radiologia: Manual de revisão. Revinter, Rio de Janeiro, 2001, 858p.

Felson B. Chest roentgenology. WB Saunders, Philadelphia, PA, 1973: 574p.

Juhl JH, Crummy AB, Kuhlman JE. Paul and Juhl's Essentials of Radiologic Imaging. Lippincott Williams & Wilkins, 1998, 1408p.

McLoud TC. Thoracic Radiology: The Requisites. Mosby, 1998, 512p.